


# Tumori surrenalici e surrenalectomia nel gatto



I tumori surrenalici nel gatto, sebbene rari, possono provocare sindromi da ipersecrezione ormonale come iperaldosteronismo, ipercortisolismo, ipersecrezione di ormoni sessuali ed eccesso di catecolamine, oppure essere silenti. Vengono suddivisi in tumori della porzione corticale (adenomi e carcinomi) o della midollare (feocromocitomi). La diagnosi si basa su test endocrinologici e di diagnostica per immagini, mentre il trattamento d'elezione, quando possibile, è la surrenalectomia, eseguita con tecniche tradizionali o laparoscopiche. Questa procedura richiede una gestione accurata delle strutture vascolari e un'attenta preparazione per minimizzare i rischi legati all'intervento. La chirurgia laparoscopica è indicata per tumori di piccole dimensioni e non invasivi, mentre l'approccio tradizionale è preferito per masse più complesse. Le complicanze includono emorragie intraoperatorie, ipoadrenocorticismi, danno renale e pancreatite postoperatoria. Grazie ai progressi nelle tecniche chirurgiche e nella gestione perioperatoria, l'outcome è generalmente favorevole, con una buona sopravvivenza mediana.



Veronica Cola  
Med Vet, PhD



Sara Del Magno  
Med Vet, PhD, Dipl ECVS

## INTRODUZIONE

I tumori surrenalici rappresentano un riscontro poco comune nel gatto, si verificano nello 0,03% di tutta la popolazione felina e rappresentano lo 0,2% di tutte le neoplasie feline.<sup>1</sup>

I tumori surrenalici sono classificati in base alla porzione da cui originano all'interno della ghiandola surrenale in tumori corticali e midollari.<sup>1</sup> Tra i tumori corticali si differenziano, in base alle loro caratteristiche istologiche, in tumori benigni, adenomi, e maligni, carcinomi adrenocorticali.<sup>1</sup> I tumori midollari sono generalmente rappresentati dai feocromocitomi che secernono catecolamine e sono considerati maligni.<sup>1</sup>

I tumori corticali sono inoltre classificati in secernenti e non secernenti. I tumori secernenti sono in grado di

produrre una secrezione eccessiva di un ormone o una combinazione di più ormoni tra aldosterone, cortisolo e ormoni sessuali.<sup>1</sup>

Nonostante sia ritenuto raro, è possibile che le masse surrenaliche siano metastasi di altri tumori originanti da altri organi. In uno studio è stato riportato che, nel gatto, fino al 60% delle lesioni surrenaliche fossero lesioni metastatiche.<sup>2</sup>

**I tumori surrenalici sono poco comuni nel gatto. Si distinguono adenomi e carcinomi adrenocorticali, e feocromocitomi.**

Dipartimento di Scienze Mediche Veterinarie, Università di Bologna, Via Tolara di Sopra, 50, Ozzano dell'Emilia (Bologna)

\*Corresponding Author: sara.delmagno@unibo.it

Ricevuto: 23/12/2024 - Accettato: 27/02/2025

## IPERALDOSTERONISMO PRIMARIO (SINDROME DI CONN)

L'iperaldosteronismo primario risulta la sindrome più frequente associata alla presenza di una neoformazione surrenalica nel gatto.<sup>3</sup> È una sindrome caratterizzata dall'ipersecrezione di mineralcorticoidi, tra cui primariamente l'aldosterone, che determina ipertensione arteriosa e/o ipokaliemia.<sup>4</sup> Nonostante sia una sindrome piuttosto frequente nel gatto, e probabilmente una delle principali cause di ipertensione nella specie felina, l'iperaldosteronismo risulta ad oggi probabilmente sottodiagnosticato.<sup>3</sup> Ciò accade probabilmente perché in molti casi questa sindrome si riscontra in animali anziani che talvolta non vengono indagati in maniera adeguata. Inoltre, l'ipokaliemia e l'ipertensione arteriosa si associano frequentemente alla malattia renale cronica, che può essere la causa di queste alterazioni ma che può anche essere la conseguenza dall'iperaldosteronismo primario.<sup>3</sup> In aggiunta, spesso accade che l'ipertensione arteriosa e l'ipokaliemia vengano gestite con una terapia sintomatica, senza approfondimenti diagnostici, oppure, che la pressione arteriosa non venga affatto misurata durante la visita clinica di routine.<sup>3</sup>

L'iperaldosteronismo primario si verifica generalmente in gatti adulti o anziani. Le conseguenze di questa ipersecrezione determinano un aumento della ritenzione di sodio e di acqua in circolo, un aumento dell'escrezione renale di potassio, che comporta ipertensione sistemica e deplezione di potassio in circolo fino all'ipokaliemia.<sup>3</sup> L'ipokaliemia altera la funzionalità di diversi organi, ma le sue conseguenze sono particolarmente evidenti sul sistema neuro-muscolare in particolare sulle membrane di nervi e muscoli provocando debolezza muscolare, specialmente quando la concentrazione plasmatica di potassio scende al di sotto di 2,5 mmol/l.<sup>3</sup> Tra le manifestazioni caratteristiche della debolezza muscolare si evidenziano: plantigradia, difficoltà a saltare e/o la caratteristica ventroflexione del collo. In alcuni casi la sintomatologia progredisce fino alla paresi flaccida con iporiflessia, ipotonia muscolare e difficoltà respiratorie.<sup>3</sup> Nei soggetti in cui l'ipertensione sistemica è predominante si può evidenziare perdita della vista a causa del distacco retinico e/o emorragie intraoculari, e può portare nel tempo a ipertrofia del miocardio.<sup>3,5</sup>

**L'iperaldosteronismo primario è la sindrome di riscontro più frequente associata a neoformazioni surrenaliche secernenti ed è una causa importante di ipertensione nel gatto.**

Tra le comorbilità sono riportate le cardiopatie, il diabete mellito, le enteropatie croniche, le malattie renali croniche e l'ipertiroidismo.<sup>6</sup>

La diagnosi endocrinologica si può ottenere misurando la concentrazione dell'aldosterone plasmatico, che solitamente è molto elevato. In questi soggetti, inoltre, si possono osservare concentrazioni plasmatiche elevate dei precursori dell'aldosterone, tra cui il progesterone.<sup>7</sup> Tuttavia, dato che l'ipokaliemia è un fattore predominante nella riduzione della secrezione di aldosterone, il riscontro della combinazione di ipokaliemia e valori moderatamente elevati di aldosterone risultano comunque suggestivi di iperaldoosteronismo.<sup>3</sup>

Recentemente è stato riportato un test di soppressione con telmisartan a 2mg/Kg che ha dato risultati incoraggianti in uno studio, dimostrando come in gatti con iperaldoosteronismo l'aldosterone non venisse soppresso dal test rispetto ad un gruppo di soggetti sani.<sup>8</sup> Tuttavia, l'utilità di questo test è stata messa in dubbio.<sup>9</sup> Tra le metodiche riportate a supporto della diagnosi vi è inoltre la misurazione di una concentrazione plasmatica di aldosterone elevata o al limite superiore del range di riferimento, associata ad un'aumentata attività della renina plasmatica.<sup>3</sup> Il rapporto tra aldosterone e renina plasmatiche, utilizzato nella diagnosi di iperaldoosteronismo primario nell'uomo, sembra essere utile anche nel gatto.<sup>10</sup> Tuttavia, la criticità di questa metodica risiede nella labilità e di conseguenza nella conservazione della renina plasmatica nel campione prelevato.<sup>3</sup> Inoltre pochi laboratori eseguono questa misurazione.

Un metodo diagnostico alternativo è quello della misurazione del rapporto tra aldosterone e creatinina urinari.<sup>11</sup> Il vantaggio di questa metodica è che il campione non deve essere refrigerato e che si può eseguire su urine collezionate per minzione spontanea; tuttavia, il range di riferimento per questo rapporto è estremamente ampio e risulta quindi difficile distinguere tra soggetti sani e affetti da iperaldoosteronismo.<sup>11</sup>

È stato inoltre riportato un test dinamico di soppressione con fludrocortisone, assunto per via orale a 0.05 mg/Kg, due volte al giorno per 4 giorni, in cui si misura il rapporto tra aldosterone e creatinina urinari prima del test e dopo 4 giorni: nei gatti con iperaldoosteronismo si ottiene una riduzione del rapporto del 50% rispetto al valore iniziale.<sup>11</sup>

Il passo successivo è verificare la presenza di una neoformazione surrenalica e comprenderne le caratteristiche mediante esame ecografico addominale, oppure tramite esame tomografico computerizzato (TC) o meno frequentemente di risonanza magnetica nucleare (RMN).<sup>3</sup> È da considerare che le neoformazioni surrenaliche possono avere dimensioni differenti e anche se di piccole dimensioni e non facilmente identificabili alla diagnostica per immagini possono avere attività secernente.<sup>3</sup> In modo analogo, esistono forme di iperplasia della zona glomerulosa surrenalica che non sono evidenziabili alla diagnostica per immagini.<sup>3</sup> Al contrario, è bene tener pre-

sente che alcune neoformazioni surrenaliche possono crescere ed aumentare di volume essendo facilmente individuabili alla diagnostica per immagini, ma senza determinare alcun segno clinico, ed in questo caso si parla di “incidentalomi”.<sup>3</sup>

In seguito a rimozione chirurgica della surrenale con relativa massa, solitamente è possibile sospendere la terapia medica con spironolattone, integrazione di potassio e valutare l'andamento pressorio per valutare l'eventuale sospensione dei farmaci antipertensivi.

## IPERCORTISOLISMO (SINDROME DI CUSHING)

L'ipercortisolismo spontaneo nel gatto può essere ipofisi-dipendente oppure surrenale-dipendente.

Nell'80% dei casi, nel gatto, l'origine è ipofisaria, dove l'ipersecrezione di ACTH è conseguente all'ipersecrezione da parte di una neoformazione ipofisaria. Queste neoformazioni sono solitamente adenomi e provocano in seguito all'eccesso di ACTH un'eccessiva stimolazione surrenalica determinando iperplasia bilaterale della corticale surrenalica ed un eccesso di cortisolo in circolo.<sup>12</sup> Nel restante 20% dei casi, nel gatto, l'ipercortisolismo dipende da una patologia neoplastica surrenalica, tipicamente un adenoma oppure un carcinoma, che secerne in circolo cortisolo in eccesso, andando a sopprimere l'ACTH rilasciato a livello ipofisario e determinando atrofia delle restanti cellule normali della corticale surrenalica.<sup>12</sup> Sono stati descritti tumori surrenalici in grado di secernere contemporaneamente cortisolo e progesterone.<sup>13,14</sup>

Nonostante i gatti siano meno sensibili del cane agli effetti della somministrazione di glucocorticoidi esogeni, l'ipercortisolismo iatrogeno è comunque possibile ed è da escludere in fase di diagnosi.<sup>15,16</sup>

L'ipercortisolismo colpisce generalmente il gatto adulto/anziano, con un'età mediana alla diagnosi di 10-13 anni, senza predisposizione di razza o sesso.<sup>12,17</sup>

I gatti con ipercortisolismo presentano dei segni clinici caratteristici e riportati in Tabella 1.<sup>18</sup> Tra le manifestazioni cliniche più comuni, le alterazioni dermatologiche risultano essere quelle più evidenti.<sup>19</sup> La cute appare talmente assottigliata che la vascolarizzazione sottocutanea risulta pronunciata ed osservabile attraverso la cute (Figura 1).<sup>19</sup> Nelle forme più avanzate, questi soggetti presentano una fragilità cutanea tale che possano verificarsi lacerazioni spontanee anche solo durante le manipolazioni o durante il normale auto-lambimento del gatto (Figura 2).<sup>19</sup> Si possono, inoltre, osservare aree bilaterali di alopecia oppure una mancata crescita del pelo nelle aree tostate.<sup>19</sup> Diversamente dal cane, nel gatto non è riportata la calcinosi cutanea.<sup>19</sup>

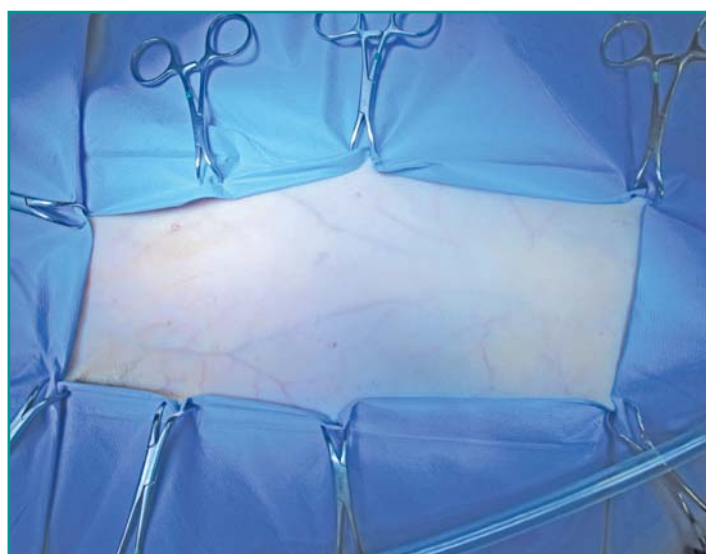
Sempre a differenza del cane, la poliuria e la polidipsia nel gatto non si verificano a causa dell'ipercortisolismo,

**Tabella 1 - Segni clinici e presentazione clinica nel gatto con ipercortisolismo riportati in letteratura. Modificato e riadattato da “Peculiarities of feline hyperadrenocorticism: update on diagnosis and treatment. Boland e Barrs, 2017.”<sup>18</sup>**

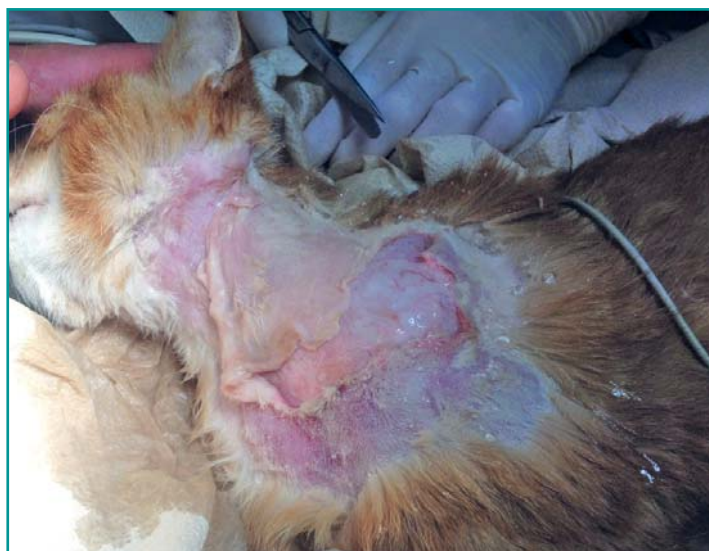Segni Clinici	Percentuali di casi
Poliuria/polidipsia	81%
Aumento volume addome	61%
Polifagia	60%
Atrofia cutanea	59%
Debolezza muscolare	47%
Perdita di peso	47%
Letargia	41%
Alopecia	37%
Fragilità cutanea	32%
Mancata ricrescita del pelo	30%
Plantigradia	18%
Epatomegalia	13%
Aumento di peso	12%

**L'ipercortisolismo spontaneo nel gatto è di origine surrenalica solo nel 20% dei casi, mentre più di frequente risulta essere di origine ipofisaria.**

ma si evidenziano negli stadi più avanzati della sindrome, quando si sviluppa il diabete mellito con livelli moderati o gravi di iperglicemia, glicosuria e conseguente aumento della diuresi.<sup>19</sup> Un altro motivo per cui si può osservare poliuria e polidipsia è l'instaurarsi della malattia renale cronica.<sup>20</sup> In questi casi si associa spesso la per-



**Figura 1 - Gatto affetto da ipercortisolismo e sottoposto ad intervento di surrenalectomia. Si osserva in fase di preparazione del campo operatorio l'atrofia cutanea e la vascolarizzazione sottocutanea. Unità di Chirurgia dei Piccoli Animali, DIMEVET, Università di Bologna.**



**Figura 2** - Gatto affetto da ipercortisolismo con fragilità cutanea. Si osserva la lacerazione cutanea verificatasi in seguito ad un delicato contenimento. Unità di Chirurgia dei Piccoli Animali, DIMEVET, Università di Bologna.

dita di peso.<sup>19</sup> Inoltre, si osserva spesso la distensione addominale che è determinata dall'epatomegalia, dal deposito di grasso viscerale addominale e alla contemporanea perdita di muscolo, con il caratteristico aspetto ad addome a botte.<sup>19</sup>

Le comorbilità che più di frequente si associano all'ipercortisolismo sono il diabete mellito, la malattia renale cronica, le infezioni batteriche (cutanee, delle vie urinarie, colangioepatiti batteriche e riniti batteriche) e le patologie cardiache (cardiomiopatie ipertrofiche o restrittive).<sup>18</sup>

I rilievi clinico-patologici in corso di ipercortisolismo spesso risultano aspecifici o presentarsi completamente nella norma.<sup>20</sup> All'esame emocromocitometrico si possono riscontrare, ma in modo incostante, il leucogramma da stress (lieve-moderata neutrofilia, linfopenia, eosinopenia e/o monocitosi) e a volte una lieve anemia.<sup>19</sup> Le principali alterazioni del profilo biochimico sono riportate in Tabella 2. L'iperglicemia è il riscontro più frequente, pur non associandosi necessariamente al diabete mellito.<sup>12</sup>

Per ottenere la diagnosi di Sindrome di Cushing la valutazione endocrinologica deve sempre tener conto di anamnesi e dei segni clinici.<sup>19,21</sup> I test endocrinologici di screening per confermare la diagnosi nel gatto comprendono la misurazione del rapporto tra cortisolo e crea-

**Tabella 2 - Riscontri clinico-patologici e loro frequenza in corso di ipercortisolismo. Riadattato e modificato da "Feline Hyperadrenocorticism. Ramsey e Herrtage, 2017."<sup>20</sup>**

Riscontro clinico-patologico	Percentuali di casi
Iperglicemia	91%
Glicosuria	91%
Proteinuria	79%
Eosinofili non rilevabili	63%
Linfopenia	58%
Neutrofilia	54%
Ipercolesterolemia	51%
Anemia	36%
Peso specifico urinario <1030	36%
Aumento ALT (alanina aminotransferasi)	35%
Aumento ALP (fosfatasi alcalina)	24%

tinina urinari e il test di soppressione a basse dosi di desametasone.<sup>19</sup> Il test di stimolazione con ACTH risulta utile nel discriminare forme di ipercortisolismo spontaneo da forme iatrogene.<sup>19,22</sup> Il test di soppressione ad alte dosi di desametasone può risultare utile nel discriminare tra forme surrenaliche e forme ipofisarie, dopo aver diagnosticato l'ipercortisolismo con un test di screening; tuttavia, questo risulta attendibile nel 50% dei casi.<sup>12,17,19</sup>

**Le neoformazioni adrenocorticali secernenti possono produrre un eccesso di ormoni sessuali, specialmente progesterone. È descritta, inoltre, la secrezione di estradiolo e testosterone o la secrezione di più ormoni contemporaneamente.**

A seguito dei test endocrinologici, la diagnostica per immagini è fondamentale per conferma diagnostica e per valutare l'iter terapeutico. La TC total body risulta fondamentale per confermare la diagnosi di sede dell'ipercortisolismo (surrenalico o ipofisario), permette di escludere la presenza di metastasi ed eventuali comorbilità, e permette di pianificare l'eventuale trattamento chirurgico.<sup>19</sup> La TC e la RMN sono fondamentali per la diagnosi di Sindrome di Cushing ipofisaria, e tra le due metodiche la TC è da preferire se si intende procedere con l'intervento chirurgico di ipofisectomia, in quanto permette di identificare i punti di repere per l'accesso transfenoidale all'ipofisi.<sup>23,24</sup> L'esame ecografico addominale può risultare accurato qualora vi sia una massa surrenalica unilaterale evidente e può permettere l'individuazione dell'invasione della vena cava caudale, tuttavia, non permette una stadiazione completa in quanto non permette di valutare l'ipofisi.<sup>22,25</sup>

**L'ipercortisolismo nel gatto si manifesta con fragilità cutanea, aree alopeciche; non si osserva calcinosi cutanea. Le comorbilità riscontrabili sono diabete mellito, malattia renale cronica, infezioni batteriche e patologie cardiache.**

## ALTRI TUMORI CORTICALI SECERNENTI

Tra i tumori corticali secernenti esistono infine quelli a produzione di ormoni sessuali, di cui la maggiore prevalenza nel gatto è relativo all'ipersecrezione di progesterone.<sup>26,27</sup> È stato documentato come i tumori secernenti progesterone possano produrre diversi ormoni, tra cui l'aldosterone (50% dei casi descritti),<sup>7,13,25,28,29</sup> cortisolo,<sup>14</sup> estradiolo<sup>25</sup> e/o testosterone<sup>14</sup>. È stata, inoltre, descritta in qualche caso, la secrezione esclusiva di estradiolo<sup>25,30</sup> o di testosterone,<sup>31-35</sup> riportando come sintomi esclusivamente modificazioni comportamentali. Nei gatti con ipersecrezione di progesterone è riportato lo sviluppo secondario di diabete mellito,<sup>7,14,33,36</sup> e la presentazione clinica appare simile a quella dei gatti con ipercortisolismo con alopecia.<sup>27</sup> Nei tumori surrenalici secernenti ormoni sessuali la diagnosi si ottiene misurando la concentrazione basale degli ormoni sessuali e osservando un loro aumento rispetto ai range di riferimento.<sup>26</sup>

**Sono descritti pochi casi di feocromocitoma nel gatto. Si riportano tra i segni clinici: poliuria e polidipsia, ipertensione e debolezza. Nella maggior parte dei casi i sintomi sono aspecifici.**

## FEOCROMOCITOMA

I feocromocitomi sono tumori secernenti catecolamine per mezzo delle cellule cromaffini della midollare del surrene e sono piuttosto rari nel gatto.<sup>25,37-40</sup> I tumori delle cellule cromaffini possono localizzarsi anche in sede non surrenalica, come riportato in un gatto con paraganglioma secernente.<sup>41</sup> È stato inoltre riportato un caso di feocromocitoma nel gatto che presentava un adenoma corticale nella surrenale controlaterale.<sup>40</sup>

I segni clinici sono piuttosto aspecifici ed episodici, e spesso conseguenti alle alterazioni indotte dalle catecolamine in eccesso sulla funzionalità cardiaca e sulla pressione arteriosa. Talvolta i sintomi divengono evidenti quando si verifica invasione vascolare, ad esempio della vena cava caudale.<sup>26</sup> Il feocromocitoma è da mettere in diagnosi differenziale quando si verificano poliuria e polidipsia, debolezza ed ipertensione.<sup>26</sup>

Le alterazioni laboratoristiche riportate dimostrano un peso specifico urinario inadeguato, e in alcuni casi è presente un aumento dell'alanina amino-transferasi (ALT) e/o ipertrigliceridemia.<sup>38,39,42</sup> La misurazione delle metanefrine frazionate urinarie e delle metanefrine frazionate libere plasmatiche è lo standard diagnostico nell'uomo.<sup>43</sup> Nel cane, la normetanefrina ha una maggiore sensibilità diagnostica rispetto alla metanefrina e si misura come rapporto fra normetanefrina e creatinina, su

campione di plasma o di urine, in quanto non esiste un consenso univoco su quale campione preferire.<sup>43,44</sup> L'utilità potrebbe essere tale anche nel gatto, dove un aumento della normetanefrina è stato documentato in due casi di feocromocitoma, tuttavia i dati sono al momento molto limitati.<sup>37,42</sup>

## ALTRE NEOFORMAZIONI SURRENALICHE

Sono infine riportate in letteratura altre neoformazioni surrenaliche non secernenti come i mielolipomi e lipomi surrenalici, e neoformazioni non tumorali, secernenti, come i noduli iperplastici, o non secernenti, come le cisti, gli ascessi, gli ematomi e i granulomi.<sup>26</sup>

## TRATTAMENTO MEDICO DELLE NEOFORMAZIONI SURRENALICHE

La terapia medica in caso di neoformazioni surrenaliche secernenti ha uno scopo palliativo e mira a migliorare la condizione clinica prima dell'intervento chirurgico, qualora possibile, e a ridurre i sintomi.<sup>45</sup> La terapia medica rappresenta un'opzione anche nei casi in cui le comorbidità rendano la chirurgia non attuabile o i proprietari la rifiutino.

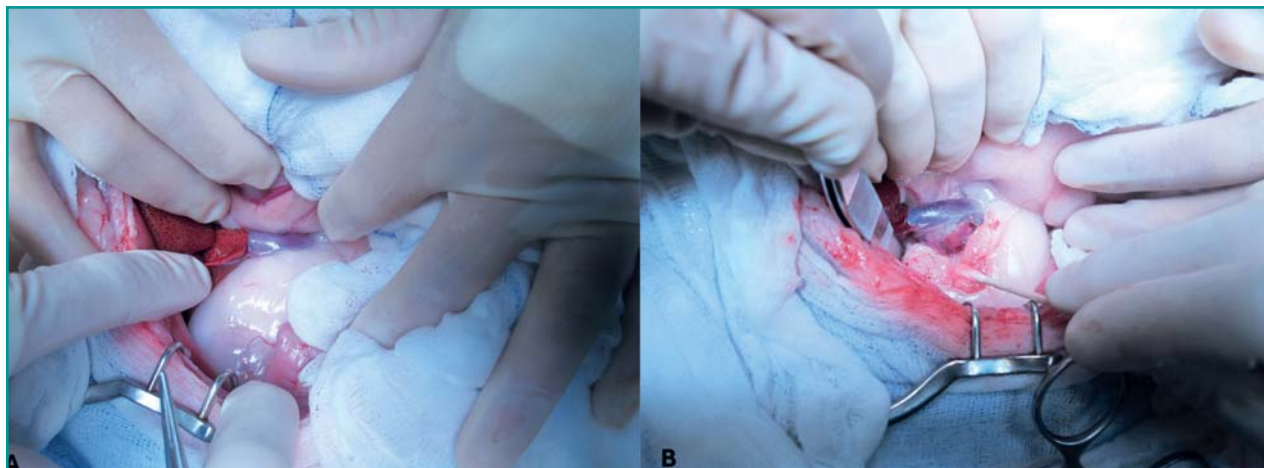
In caso di iperaldosteronismo è fondamentale la gestione dell'ipertensione sistemica e la correzione degli squilibri elettrolitici, in particolare l'ipokaliemia mediante supplementazione di potassio, generalmente con potassio gluconato.<sup>3,46</sup> Inoltre, l'utilizzo di antiipertensivi, spironolattone e amlodipina, è risultato utile a stabilizzare i pazienti da un punto di vista cardiovascolare prima di anestesia e chirurgia in un recente studio retrospettivo multicentrico.<sup>6</sup> Lo spironolattone agisce bloccando i recettori dell'aldosterone e aiuta a controllare l'ipokaliemia ad un dosaggio di 1-2mg/Kg ogni 12 ore.<sup>46</sup> L'amlodipina agisce efficacemente bloccando i canali del calcio ed è utilizzata di frequente per

**La terapia medica permette un controllo temporaneo dei segni clinici ma non elimina il tumore, non ne controlla la crescita, lo sviluppo di metastasi e non previene possibili invasioni vascolari.**

gestire l'ipertensione sistemica con un dosaggio di 0,625-1,25 mg/gatto.<sup>46</sup>

In caso di ipercortisolismo, alcuni autori suggeriscono la terapia preoperatoria con trilostano al fine di migliorare il quadro metabolico;<sup>47</sup> tuttavia, visto il basso numero di casi descritti, manca un reale consenso a riguardo.<sup>19</sup>

L'utilizzo della fenossibenzamina è stato raccomandato nel cane con feocromocitoma per normalizzare la pressione arteriosa,<sup>48,49</sup> mentre nel gatto è descritto con suc-



**Figura 3** - A. Gatto con ipercortisolismo surrenalico sottoposto a surrenalectomia destra secondo chirurgia tradizionale. Si osservi l'abbondante tessuto adiposo retroperitoneale in corrispondenza della surrenale destra che ne impedisce la visualizzazione. B. Una volta eseguito l'accesso retroperitoneale, si osservi la neoformazione surrenalica posizionata lateralmente e dorsalmente alla vena cava caudale. Unità di Chirurgia dei Piccoli Animali, DIMEVET, Università di Bologna.

cesso in un solo caso.<sup>37</sup>

In generale la terapia medica per le varie tipologie di masse surrenaliche, anche se efficace, determina un controllo temporaneo dei segni clinici ma non elimina il tumore e non ne controlla la crescita, lo sviluppo di metastasi e non previene la possibile invasione locale o vascolare.<sup>45</sup> Di conseguenza, laddove possibile, la surrenalectomia è la terapia raccomandata.

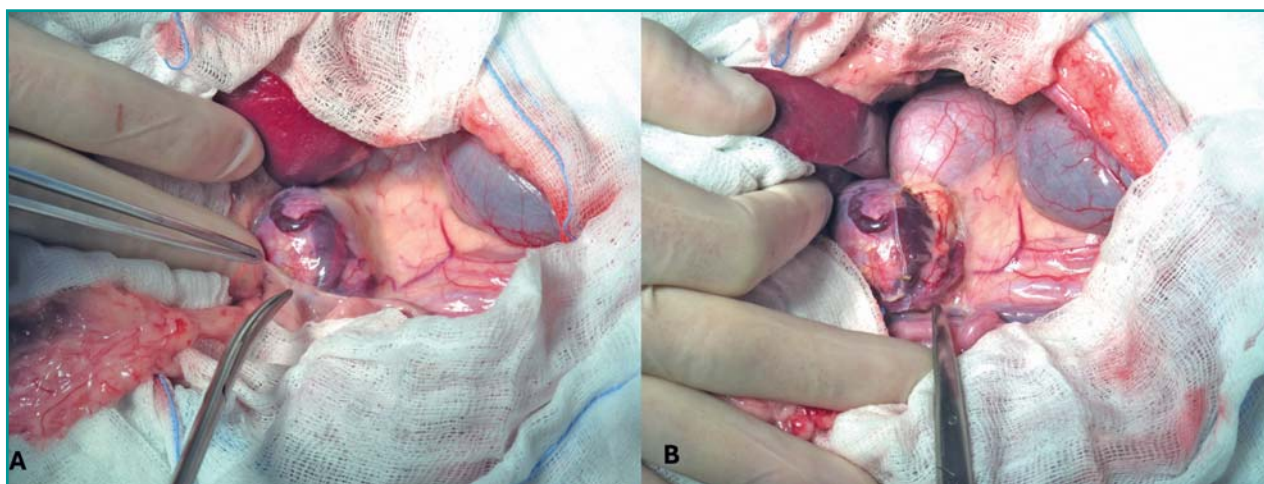
### TRATTAMENTO DELLE NEOFORMAZIONI SURRENALICHE NON SECERNENTI

Nei gatti asintomatici, con il sospetto di masse surrenaliche non secernenti e di piccole dimensioni, si può perseguire un approccio conservativo.<sup>26</sup> Tuttavia, la crescita del tumore è da monitorare ecograficamente

dopo 4-6 settimane dal primo rilevamento.<sup>26</sup> In caso di aumento delle dimensioni della neoformazione, è prudente monitorarla a distanza di 3 mesi.<sup>26</sup> Se la massa rimane stabile i controlli possono avere una cadenza di 4-6 mesi.<sup>26</sup> In ogni caso, se le dimensioni della massa aumentano, la surrenalectomia deve essere considerata.<sup>50</sup>

### TRATTAMENTO CHIRURGICO DELLE NEOFORMAZIONI SURRENALICHE: SURRENALECTOMIA

L'intervento chirurgico è il trattamento d'elezione in caso di neoformazioni surrenaliche secernenti, nonostante possa essere tecnicamente complesso.<sup>45</sup> Il numero di casi descritti in letteratura nel gatto, pur rimanendo basso, è aumentato nell'ultimo decennio,<sup>6,25,45</sup> dimostrando una mag-



**Figura 4** - Massa surrenalica sinistra. Si osservi l'abbondante vascolarizzazione superficiale compatibile con neoangiogenesi. A. Visualizzazione prima di incidere il peritoneo. B. Visualizzazione in fase di isolamento della massa dopo aver inciso il peritoneo. Unità di Chirurgia dei Piccoli Animali, DIMEVET, Università di Bologna.

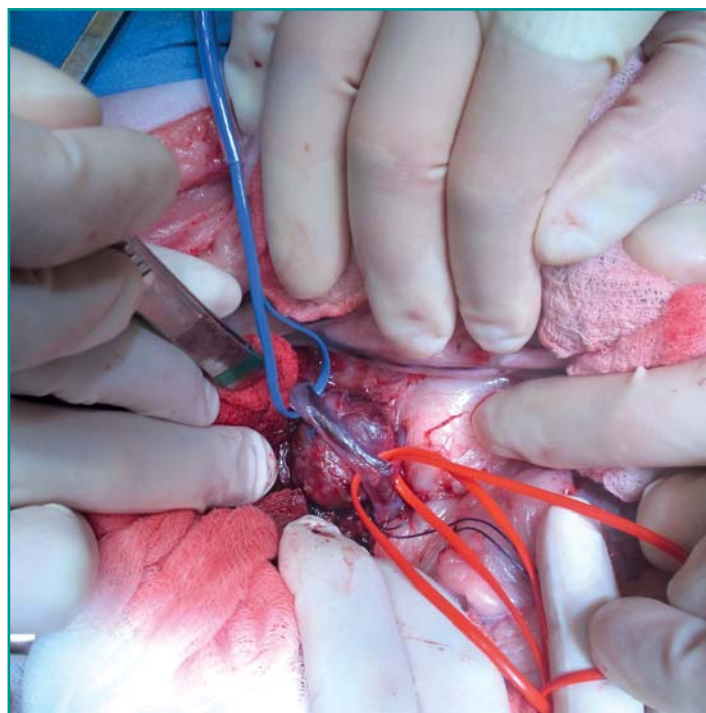
gior frequenza della diagnosi, una maggior consapevolezza nella gestione chirurgica e post-operatoria di questi pazienti che si accompagna ad un miglior outcome.<sup>6</sup> La surrenalectomia viene eseguita di solito monolateralmente; tuttavia, è stata descritta anche la surrenalectomia bilaterale in alcuni casi isolati per neoformazioni o noduli bilaterali.<sup>40,51-53</sup>

Le neoformazioni surrenaliche nel gatto sono spesso di piccole dimensioni, con un diametro medio massimo riportato di 1,9 cm ed un volume medio di 2,45 cm<sup>3</sup>.<sup>33</sup> I 4 cm di diametro vengono raggiunti o superati solo in pochi casi in letteratura.<sup>6,25,33,54,55</sup> Inoltre, nel gatto l'invasione vascolare di questi tumori in vena cava caudale è poco comune, essendo descritti solo 9 casi su un totale complessivo di circa 150 gatti con tumore surrenalico riportati in letteratura.<sup>6,25,54,56,57</sup> Allo stesso modo, è estremamente raro, e riportato in soli 4 gatti, che questi tumori possano rompersi e provocare emorragie tali da richiedere una chirurgia in regime d'urgenza.<sup>25,58</sup>

L'intervento di surrenalectomia può essere eseguito mediante chirurgia tradizionale oppure mediante laparoscopia. La laparoscopia si può considerare sia per le surrenali destre che sinistre, qualora non sia presente invasione vascolare alla diagnostica per immagini e per tumori di dimensioni massime di 3-4 cm.<sup>45</sup>

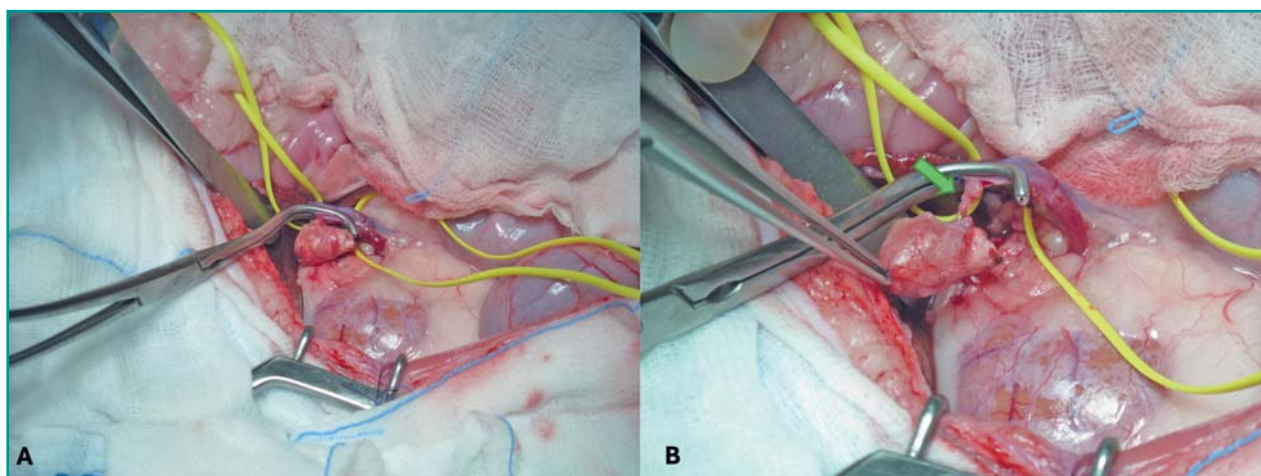
### Preparazione del paziente

L'intervento avviene in anestesia generale e si rendono fondamentali i monitoraggi elettrocardiografico, della pulsossimetria e della pressione arteriosa invasiva o non invasiva. Prima e durante la chirurgia può rendersi necessario inoltre monitorare gli elettroliti e il glucosio, in modo da correggere eventuali alterazioni tempestivamente.



**Figura 5** - Applicazione dei tourniquet in corso di surrenalectomia destra in un gatto con iperaldosteronismo e neoformazione surrenalica. Si osservi tourniquet blu attorno alla vena cava caudale, posizionato cranialmente alla surrenale e tourniquet rossi, attorno alla vena cava caudale e alla vena renale sinistra, caudalmente alla surrenale. Notare la posizione della surrenale destra dorsale alla vena cava caudale. Unità di Chirurgia dei Piccoli Animali, DIMEVET, Università di Bologna.

**L'intervento di surrenalectomia è il trattamento d'elezione in caso di neoformazioni surrenaliche secernenti e può essere eseguito secondo chirurgia tradizionale oppure in laparoscopia se non è presente invasione vascolare.**



**Figura 6** - A. Massa surrenalica destra in gatto con iperaldosteronismo con presenza di un trombo in vena cava caudale. Si osservi la massa surrenalica completamente isolata, i tourniquet posizionati cranialmente e caudalmente alla surrenale, attorno alla vena cava caudale e la pinza Satinsky sulla vena cava caudale, che occlude parzialmente il flusso ematico, prima di eseguire la cavotomia per l'asportazione del trombo. B. Cavotomia sulla porzione isolata da pinza Satinsky di vena cava caudale. Si osservi il trombo fuoriuscire dal sito di cavotomia contestualmente all'asportazione della surrenale (freccia verde). Unità di Chirurgia dei Piccoli Animali, DIMEVET, Università di Bologna.

In caso di accesso celiotomico la tricotomia si estende da qualche centimetro craniale al processo xifoideo a qualche centimetro caudale al pube e lateralmente almeno fino a metà della parete addominale e il posizionamento prevede il decubito dorsale.

In caso di approccio laparoscopico la tricotomia interessa l'addome laterale del lato interessato da dorsale a ventrale, ed estendendo la tosatura per un possibile accesso celiotomico qualora sia necessaria una conversione a chirurgia *open*. In questo caso il decubito scelto è quello laterale e il chirurgo si posiziona dal lato ventrale dell'addome del gatto e la colonna dal lato opposto (dorsale).<sup>45</sup> È descritto inoltre un decubito semi-sternale sfruttando la rotazione del tavolo operatorio, se possibile, oppure utilizzando i sacchi di sabbia o degli asciugamani posizionati sotto i muscoli epiassiali, per migliorare l'accesso alle strutture vascolari, allontanando il tratto gastroenterico e la milza dall'accesso chirurgico.<sup>45</sup>

**È fondamentale ispezionare con cura la vena frenico-addominale in corrispondenza della sua immissione in cava caudale o in vena renale per cercare eventuali trombi non visualizzati alla diagnostica per immagini.**

#### *Surrenalectomia mediante chirurgia tradizionale*

La surrenalectomia secondo chirurgia tradizionale prevede un accesso celiotomico xifo-pubico. L'accesso paracostale nel gatto sembra essere meno vantaggioso rispetto a quello celiotomico in quanto non permette una migliore visualizzazione.<sup>45</sup>

Dopo aver esplorato l'addome, si individua la surrenale interessata e la si espone retraendo gli organi circostanti con garze sterili bagnate da soluzione fisiologica e retrattori. Si procede poi con l'isolamento della surrenale incidendo il peritoneo sovrastante. Spesso nel gatto la surrenale è circondata da tessuto adiposo, che talvolta può completamente oscurarla, (Figura 3A) e che deve essere dissezionato mediante elettrobisturi bipolare, monopolare o altri vessel-sealing devices per migliorare la visualizzazione della massa. Per la dissezione sono molto utili delle pinze vascolari tipo Debakey, delle passafili delicate così come l'utilizzo di bastoncini cotonati (Figura 3B). Le masse surrenaliche solitamente presentano una marcata neoangiogenesi, rendendo i diversi piani di dissezione piuttosto vascolarizzati (Figura 4). Per la rimozione della surrenale è fondamentale legare con cura la branca addominale craniale dell'arteria e della vena frenico-addominale, che passano ventralmente e lateralmente alla ghiandola surrenale. La legatura della vena frenico-addominale in prossimità della vena cava caudale avviene solitamente come ultimo passo, quando la sur-

renale è ormai completamente dissezionata. Per le surrenali sinistre è bene tenere in considerazione che la vena frenico-addominale si immette sulla vena cava caudale solo nel 50,8% dei casi, mentre nel 49,2% dei casi si immette sulla vena renale o direttamente o immettendosi nel punto in cui la vena renale si immette nella vena cava caudale.<sup>59</sup> In tutti i casi è fondamentale ispezionare con cura la vena frenico-addominale in corrispondenza della sua immissione in cava caudale o in vena renale per cercare eventuali trombi neoplastici non visualizzati alla diagnostica per immagini.

In caso sia presente un trombo neoplastico nella vena frenico-addominale, senza arrivare in vena cava caudale, si deve prestare attenzione ad asportarlo completamente retraendolo nella vena frenico-addominale in fase di legatura della vena prima di asportare la massa. Seppur non riportato nel gatto, se il trombo presenta piccole dimensioni ma si estende in vena cava caudale, è possibile eseguire una venotomia della vena frenico-addominale in modo da asportare il trombo completamente senza dover eseguire la cavotomia, come descritto nel cane.<sup>60</sup> Se il trombo si estende in modo consistente in vena cava caudale è necessaria la cavotomia, nonostante i diametri vascolari ridotti lo possano rendere tecnicamente difficile. In questo caso dei tourniquets di Rummel o dei nastri ombelicali vengono posizionati attorno alla vena cava caudale, cranialmente e caudalmente al trombo (Figura 5).<sup>56</sup> Se non è presente abbastanza spazio per posizionare i tourniquets sulla vena cava caudale al trombo e cranialmente alle vene renali o nel caso la surrenale coinvolta sia la sinistra, è possibile applicarli separatamente alle vene renali e più caudalmente alla vena cava caudale, come descritto nel cane.<sup>61</sup> Una volta applicati i tourniquet e messo in sicurezza i vasi principali, si procede con la completa dissezione di tutta la surrenale coinvolta e si lascia come ultimo step la cavotomia. Prima di asportare completamente la surrenale e contemporaneamente il trombo, si occludono i tourniquets craniali e caudali e si incide la vena cava caudale in corrispondenza dell'immissione della vena frenico-addominale fino a permettere una completa trombec-tomia. Quando le dimensioni lo consentono, è indicato utilizzare una pinza Satinsky per occludere parzialmente la vena cava caudale in modo da permettere un flusso parziale durante la fase di sintesi vascolare (Figura 6). Nel caso invece non sia applicabile, si occlude completamente il flusso per il minor tempo possibile per poter rimuovere il trombo neoplastico. Il difetto sulla vena cava viene suturato con una sutura semplice continua con un filo monofilamento assorbibile o non-assorbibile 4-0 o 5-0 USP (Figura 7). Ultimata la sutura è possibile rimuovere la Satinsky oppure rilasciare i tourniquets gradualmente in modo da verificare la tenuta (Figura 8). Si possono aggiungere punti semplici staccati oppure degli emostati-

ci topici qualora si osservino dei piccoli sanguinamenti dalla sutura.

È esperienza di chi scrive che le masse a carico della surrenale destra possano localizzarsi dorsalmente alla vena cava caudale, rendendo comunque necessario l'isolamento della vena mediante i tourniquets per mobilizzare parzialmente la vena cava e completare in sicurezza la dissezione della ghiandola (Figura 5).

Completata la surrenalectomia si invia la massa per eseguire l'esame istopatologico (Figura 9), si possono eseguire lavaggi locali con soluzione fisiologica sterile per rimuovere i coaguli e si ricostruisce la parete addominale come di routine.

Al fine di migliorare la gestione post-operatoria è bene considerare in sede chirurgica l'applicazione di una sonda esofagostomica al fine di supportare il paziente da un punto di vista nutrizionale in modo efficace.

### *Surrenalectomia in laparoscopia*

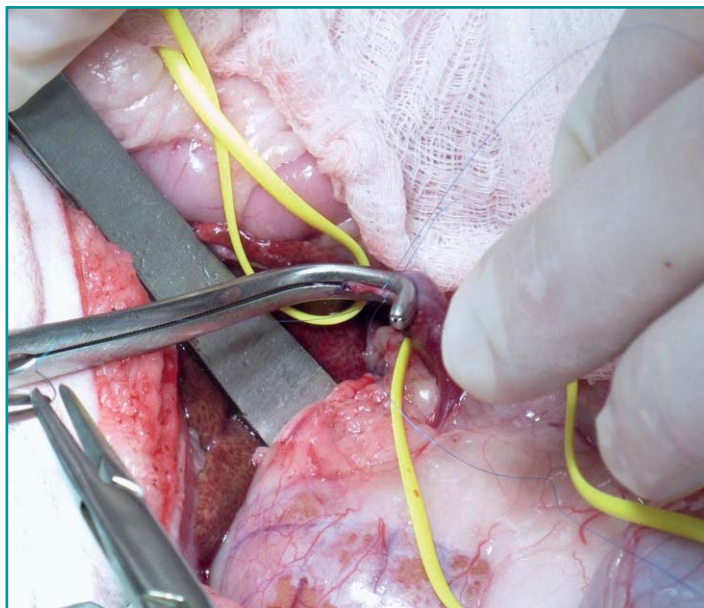
La surrenalectomia mediante laparoscopia si esegue in decubito laterale controlaterale alla surrenale da asportare, ed è stata descritta ad oggi in 15 gatti.<sup>33,54,62,63</sup> In caso il paziente sia un candidato per la laparoscopia, è possibile utilizzare un approccio a 3 o 4 porte (Figura 10).<sup>33</sup> La porta per l'ottica può essere inserita o in posizione sub-ombelicale oppure a 1-3 cm lateralmente all'ombelico, utilizzando la tecnica di Hasson oppure l'ago di Veress per insufflare anidride carbonica fino a 6-8 o 6-12 mmHg.<sup>33,45</sup> Nel gatto è raccomandato un'ottica da 3 o 5 mm a 30°.<sup>33</sup>

Sotto visualizzazione diretta si inserisce una seconda porta 4-8 cm cranialmente e 4-8 cm lateralmente alla precedente. Una terza porta si inserisce nei quadranti caudali dell'addome, 3-5 cm caudalmente e 3-5 cm lateralmente alla porta dell'ottica. Una quarta porta è posizionata in corrispondenza del rene per retrarre il tessuto adiposo peri-surrenalico.<sup>33</sup>

Si ispeziona l'addome e si procede alla dissezione della surrenale con pinze Babcock o Kelly e con dispositivi vessel-sealing device bipolari o bisturi armonico ad ultrasuoni (Harmonic), in particolare per sigillare e tagliare arteria e vena frenico-addominale.<sup>33,62</sup>

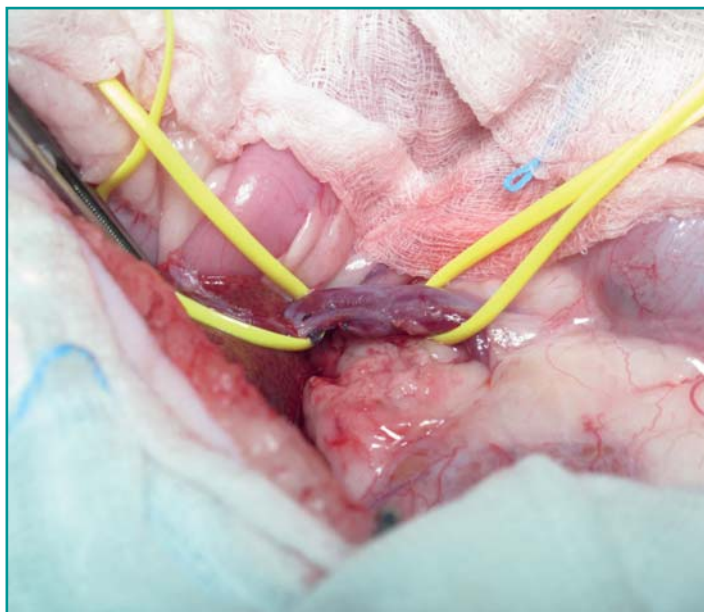
La massa, una volta ultimata l'exeresi, può essere rimossa posizionandola all'interno di un pollice di un guanto rovesciato oppure mediante una sacca di recupero. Si verifica infine che non siano presenti sanguinamenti, si evacua l'anidride carbonica e rimossi gli strumenti si ricostruiscono i siti di accesso.<sup>45</sup>

Tra i casi riportati in letteratura, in 4 gatti con masse surrenaliche sinistre è stata necessaria la conversione a chirurgia tradizionale mediante accesso celiotomico xifopubico.<sup>33</sup> Tra le complicanze intraoperatorie riportate per la conversione a chirurgia tradizionale vi sono: una difficile visualizzazione del sito chirurgico per la presenza

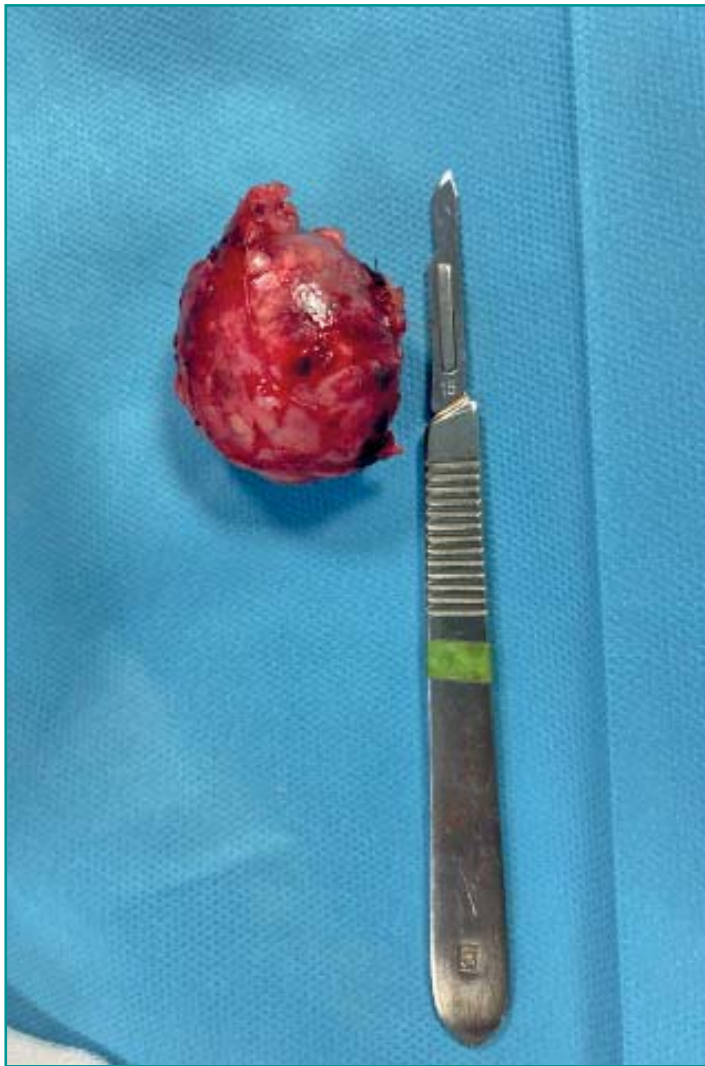

**Figura 7** - Sutura della vena cava caudale a seguito di cavotomia per asportazione del trombo neoplastico. Esecuzione della sutura su pinza Satinsky. Unità di Chirurgia dei Piccoli Animali, DIMEVET, Università di Bologna.

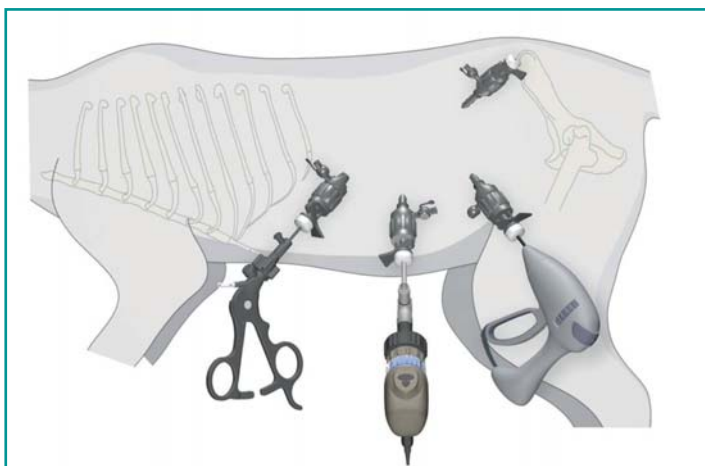
**Le complicanze intraoperatorie sono l'emorragia, l'ipotensione e l'ipertensione. Le complicanze postoperatorie comprendono: sepsi, ipoadrenocorticismo, anche persistente, ipotensione, pancreatite, danno renale acuto, letargia, anoressia, lipidosi epatica e tromboembolismo polmonare.**



**Figura 8** - Si osservi, una volta rimossa la pinza Satinsky, la tenuta della sutura sulla vena cava caudale a seguito di cavotomia. Unità di Chirurgia dei Piccoli Animali, DIMEVET, Università di Bologna.



**Figura 9** - Massa surrenalica destra asportata in gatto affetto da iperaldosteronismo ed inviata per esame istopatologico. Unità di Chirurgia dei Piccoli Animali, DIMEVET, Università di Bologna.



**Figura 10** - Posizionamento dei port laparoscopici in corso di surrenalectomia laparoscopica nel gatto. Figura modificata da "Outcome of laparoscopic adrenalectomy for resection of unilateral noninvasive adrenocortical tumors in 11 cats. Mitchell *et al*, 2017."<sup>33</sup>

di abbondante grasso addominale (2 casi), l'adesione tra la massa surrenalica e la vena cava caudale che ne impediva la dissezione in sicurezza (1 caso) e in un caso per la fragilità della parete addominale che non permetteva di mantenere l'addome insufflato di anidride carbonica (1 caso).<sup>33</sup>

## GESTIONE POST-OPERATORIA

Nei giorni successivi all'intervento di surrenalectomia i gatti devono essere ricoverati idealmente in terapia intensiva al fine di garantire un monitoraggio e supporto adeguati.<sup>45</sup>

È fondamentale mantenere una volemia e idratazione adeguati, monitorare gli elettroliti, la glicemia e ovviamente i parametri vitali. L'analgesia è importante così come il supporto nutrizionale per evitare condizioni di lipidosi epatica che potrebbero complicare il quadro clinico.

In caso di ipercortisolismo è necessario supplementare i corticosteroidi e scalarli nel giro di alcune settimane per evitare una condizione di ipocortisolismo. Nel gatto è possibile che siano necessari dosaggi di supplementazione più elevati rispetto al cane, ma ci sono pochi dati in letteratura.

In caso di iperaldosteronismo e feocromocitoma la terapia medica impostata rispettivamente con supplementazione di potassio e spironolattone e fenossibenzamina possono generalmente essere sospesi nel periodo post-operatorio.

## COMPLICAZIONI

La complicità intraoperatoria più comune e più seria in questa chirurgia è sicuramente l'emorragia intraoperatoria, che, quando si verifica, può richiedere trasfusioni di sangue ed è una delle principali cause di morte.<sup>6,25,33,64</sup>

Si ritiene che le masse surrenaliche destre possano essere più a rischio di emorragia perché anatomicamente si presentano a maggior contatto e con maggior possibilità di invadere la vena cava caudale; ciononostante non è riportata differenza statistica in termini di sopravvivenza tra gatti con masse surrenaliche destre o sinistre e il sanguinamento può avvenire anche per l'intensa vascolarizzazione di queste masse.<sup>6,25</sup>

Tra le complicanze intraoperatorie oltre all'emorragia, sono riportate l'ipotensione e in caso di approccio laparoscopico, l'ipertensione oltre all'ipotensione.<sup>25,33,63</sup>

Tra le complicanze postoperatorie si riportano la sepsi, ipoadrenocorticismo, ipotensione, pancreatite, danno renale acuto, letargia, anoressia, lipidosi epatica e tromboembolismo polmonare.<sup>6,25,30,51,54,56,57,64-66</sup>

In un caso è stato descritto l'ipoadrenocorticismo persistente a seguito di surrenalectomia per iperaldosteronismo primario.<sup>55</sup>

Tra le complicanze postoperatorie riportate nei gatti sottoposti a surrenalectomia in laparoscopia sono state ri-

portate la pancreatite, l'edema polmonare, la polmonite, l'ipoadrenocorticismo.<sup>33,63</sup>

## OUTCOME

La sopravvivenza, intesa come dimissione a seguito dell'intervento di surrenalectomia, attualmente riportata in letteratura è del 97% dei gatti sottoposti ad intervento chirurgico in caso di iperaldosteronismo.<sup>6</sup> Questa percentuale è notevolmente migliorata rispetto alle percentuali precedenti che si aggiravano attorno al 77-78%, considerando tuttavia una popolazione di gatti sottoposti a surrenalectomia per tumori con secrezione ormonali differenti tra loro.<sup>25,54</sup> È possibile tuttavia che gli aldosteronomi possano avere un outcome migliore rispetto ad altre masse surrenaliche.

La possibilità di recidive è menzionata solo in uno studio, per la comparsa della stessa sintomatologia a distanza di 9 mesi dalla surrenalectomia per iperaldosteronismo, senza tuttavia una conferma diagnostica di recidiva.<sup>6</sup>

Complessivamente la sopravvivenza mediana è risultata essere di 50 settimane (media 61 settimane; 0-149 settimane) in uno studio su 26 gatti, con neoplasie che secernevano ormoni diversi tra loro, e sottoposti a surrenalectomia.<sup>25</sup> In uno studio del 2017 su 11 gatti trattati in laparoscopia, considerando tumori con diverse secrezioni ormonali, la sopravvivenza mediana era di 803 giorni (467-1123 giorni) corrispondente a circa 114 settimane. In questo studio non sono state riportate recidive del tumore surrenalico.<sup>33</sup>

La sopravvivenza mediana è risultata essere superiore in letteratura nei gatti con iperaldosteronismo, dove sono riportate sopravvivenze mediane di 1082 giorni (183-1551 giorni) corrispondente a circa 154 settimane,<sup>6</sup> e di 1297 giorni (2-1582 giorni) pari a circa 185 settimane.<sup>54</sup> In particolare, nello studio di Lo si osserva come fattore di rischio il tempo anestesilogico, dove a tempistiche superiori alle 4 ore si associa una sopravvivenza mediana inferiore (10 giorni), mentre a tempi anestesilogici inferiori alle 4 ore si associa un'ottima sopravvivenza mediana (1329 giorni), con un rischio di morte che aumenta di 8,7 volte per ogni ora di anestesia aggiuntiva.<sup>54</sup>

Tra i fattori in grado di influenzare la sopravvivenza nel periodo postoperatorio sono stati individuati il sesso femminile, associato ad una sopravvivenza inferiore ( $p=0,005$ ) e l'ipokaliemia alla diagnosi, associato ad una sopravvi-

venza superiore ( $p=0,0186$ ).<sup>25</sup>

Nel gatto la localizzazione della massa, destra o sinistra, non sembra influenzare la sopravvivenza mediana, nonostante le masse surrenaliche destre siano più soggette a sviluppare invasione vascolare in vena cava caudale.<sup>25,54</sup> Tuttavia l'invasione cavale nel gatto è poco frequente poiché è spesso associata al feocromocitoma, evenienza rara in questa specie.<sup>25</sup>

La dimensione del tumore surrenalico nel gatto non sembra essere un fattore prognostico negativo, confrontando tumori di diametro inferiore a 2 cm con quelli di diametro superiore ai 2 cm;<sup>25</sup> ciò si discosta da quanto riportato nel cane dove la dimensione superiore a 4-5 cm sembra impattare la prognosi.<sup>67</sup>

**È riportata una sopravvivenza del 97% all'intervento di surrenalectomia in caso di iperaldosteronismo. In questo caso, la sopravvivenza mediana supera i 1000 giorni.**

Infine, in diversi studi, il riscontro istopatologico di adenomi o adenocarcinomi non sembra influenzare la prognosi nel gatto, purché vengano asportati completamente.<sup>6,25,54</sup>

Nei gatti le masse surrenaliche risultano una condizione complessa e probabilmente sottodiagnosticata a causa dei sintomi inizialmente vaghi. La diagnosi spesso si ottiene tardivamente, in soggetti che presentano età avanzata e in cui coesistono altre comorbidità, contribuendo ad una peggiore qualità ed aspettativa di vita.<sup>12,18,20</sup> In particolare, per quanto riguarda l'ipercortisolismo la gestione risulta ancora più complessa.<sup>12,18,20</sup> Infatti, la percentuale di morbidità e di mortalità risulta ancora elevata, nonostante le terapie mediche e chirurgiche riportate.<sup>19,22</sup>

In conclusione, i dati riportati ad oggi in letteratura riguardo casi di masse surrenaliche sono scarsi, in particolare per quanto concerne il feocromocitoma e le masse corticali cortisolo-secernenti o secernenti ormoni sessuali, e non sono sempre incoraggianti. Tuttavia, è probabile che con un miglior inquadramento clinico, una diagnosi più tempestiva e una più puntuale gestione per operatoria, l'outcome in seguito a terapia chirurgica possa migliorare anche in questi casi.

## PUNTI CHIAVE

- I tumori surrenalici nei gatti sono rari, con una prevalenza dello 0,03%. Sono classificati in tumori corticali (adenomi e carcinomi) e midollari (feocromocitomi secernenti catecolamine). Possono essere secernenti, producendo ormoni come aldosterone, cortisolo e ormoni sessuali, catecolamine o non secernenti.
- L'iperaldosteronismo primario, comune nei gatti, causa ipertensione e ipokaliemia con sintomi come debolezza muscolare, cecità e ipertrofia miocardica. La diagnosi avviene misurando l'aldosterone plasmatico e la diagnostica per immagini per rilevare neoformazioni surrenaliche.
- L'ipercortisolismo (Sindrome di Cushing) causa ipersecrezione di cortisolo, provocando fragilità cutanea e debolezza. Nella maggior parte dei casi è ipofisi-dipendente nel gatto, ma può dipendere da tumori surrenalici nel 20% dei casi.
- In generale la terapia medica permette un controllo temporaneo dei segni clinici controllando l'ipersecrezione ormonale ma non elimina il tumore, non ne controlla la crescita, non previene lo sviluppo di metastasi o possibili infiltrazioni locali o l'invasione vascolare.
- La surrenalectomia, generalmente monolaterale, è il trattamento d'elezione per neoformazioni surrenaliche secernenti nei gatti. Può essere eseguita con tecnica tradizionale oppure laparoscopica nel caso di tumori con dimensione  $\leq 4$  cm senza invasione vascolare.
- La sopravvivenza post-surrenalectomia nei gatti raggiunge il 97% per l'iperaldosteronismo, con mediane di 154-185 settimane. I fattori prognostici includono la durata anestesiológica, il sesso e l'ipokaliemia, mentre dimensione tumorale e tipo istopatologico non influenzano significativamente l'outcome se il tumore è asportato completamente.

## Adrenal tumors and adrenalectomy in cats

### Summary

*Adrenal tumors in cats, although rare, may lead to hormone hypersecretion syndromes such as hyperaldosteronism, hypercortisolism, hypersecretion of sex hormones and catecholamine excess, or maybe silent. Adrenal tumors are divided in cortical (adenomas and carcinomas) or medullary (pheochromocytomas). Diagnosis relies on endocrinological testing and imaging studies, while the treatment of choice, whenever possible, is adrenalectomy, performed using either traditional or laparoscopic techniques. This procedure requires meticulous management of vascular structures and careful preoperative preparation to minimize risks.*

*Complications include intraoperative hemorrhage, hypoadrenocorticism, renal injury, and postoperative pancreatitis. Laparoscopic surgery is recommended for small, non-invasive tumors; while the traditional approach is preferred for more complex masses. Advances in surgical techniques and perioperative management have significantly improved outcomes, resulting in generally favorable prognoses and a good median survival rate.*

## BIBLIOGRAFIA

1. Lunn KF and Page RL. Tumors of the endocrine system. In: Withrow SJ and Vail DM (eds). Withrow and MacEwen's small animal clinical oncology. 5th ed. St Louis, MO: Saunders Elsevier, 2013, pp 504-531.
2. Labelle P, De Cock HEV. Metastatic tumors to the adrenal glands in domestic animals. *Veterinary Pathology* 42.1: 52-58, 2005.
3. Kooistra HS. Primary hyperaldosteronism (Conn's syndrome). In: Feldmann EC, Fracassi F, Peterson ME. *Feline Endocrinology*. Edra, 2019, pp 381-391.
4. Galac S, Reusch CE, Kooistra HS *et al*. Adrenals. In: Rijnberk A, Kooistra HS, eds. *Clinical Endocrinology of Dogs and Cats*. 2nd ed. Hannover: Schlütersche, 2010, pp 93-154.
5. Schulman RL. Feline primary hyperaldosteronism. *Veterinary Clinics: Small Animal Practice* 40.2:353-359, 2010.
6. Del Magno S, Foglia A, Rossanese M *et al*. Surgical findings and outcomes after unilateral adrenalectomy for primary hyperaldosteronism in cats: a multi-institutional retrospective study. *Journal of Feline Medicine and Surgery* 25(1):1-7, 2023.
7. DeClue AE, Breshears LA, Pardo ID *et al*. Hyperaldosteronism and hyperprogesteronism in a cat with an adrenal cortical carcinoma. *Journal of Veterinary Internal Medicine* 19(3):355-358, 2005.
8. Fabres V, Dumont R, Garcia M *et al*. Evaluation of oral telmisartan administration as a suppression test for diagnosis of primary hyperaldosteronism in cats. *Journal of Veterinary Internal Medicine* 37(4):1341-1347, 2023.
9. Kurtz M, Fabrès V, Dumont R *et al*. Prospective evaluation of a telmisartan suppression test as a diagnostic tool for primary hyperaldosteronism in cats. *Journal of Veterinary Internal Medicine* 37(4):1348-1357, 2023.
10. Javadi S, Djajadiningrat-Laanen SC, Kooistra HS *et al*. Primary hyperaldosteronism, a mediator of progressive renal disease in cats. *Domestic Animal Endocrinology* 28(1):85-104, 2005.
11. Djajadiningrat Laanen SC, Galac S, Cammelbeeck SE *et al*. Urinary al-

- dosterone to creatinine ratio in cats before and after suppression with salt or fludrocortisone acetate. *Journal of Veterinary Internal Medicine* 22(6):1283-1288, 2008.
12. Feldman EC. Hyperadrenocorticism in cats. In: Feldman EC, Nelson RW, Reusch CD, Scott-Moncrieff JC, Berend EN, eds. *Canine and Feline Endocrinology*. Saunders, 2015, pp 452-484.
  13. Guerios SD, Souza CHM, Bacon NJ. Adrenocortical tumor in a cat secreting more than one type of corticosteroid. *Journal of Feline Medicine and Surgery Open Reports* 1.2:1-5, 2015.
  14. Rossmeisl JH, Scott-Moncrieff JC, Siems J *et al*. Hyperadrenocorticism and hyperprogesteronemia in a cat with an adrenocortical adenocarcinoma. *Journal of the American Animal Hospital Association* 36:512-517, 2000.
  15. Lowe AD, Campbell KL, Barger A *et al*. Clinical, clinicopathological and histological changes observed in 14 cats treated with glucocorticoids. *Veterinary Record* 162(24):777-783, 2008.
  16. Lien YH, Huang HP, Chang PH. Iatrogenic hyperadrenocorticism in 12 cats. *Journal of the American Animal Hospital Association* 42(6):414-423, 2006.
  17. Peterson ME. Feline hyperadrenocorticism. In: BSAVA Manual of Canine and Feline Endocrinology. London; 2015, pp 190-199.
  18. Boland LA, Barrs VR. Peculiarities of feline hyperadrenocorticism: update on diagnosis and treatment. *Journal of Feline Medicine and Surgery* 19(9):933-947, 2017.
  19. Galac S, Rosenber D. Cushing's syndrome (hypercortisolism). In: Feldmann EC, Fracassi F, Peterson ME. *Feline Endocrinology*. Edra, 2019, pp 363-378.
  20. Ramsey IK, Herrtage M. Feline Hyperadrenocorticism. In: Ettinger SJ, Feldman EC, Coté E, eds. *Textbook of Veterinary Internal Medicine*. Elsevier; 2017, pp 1811-1818.
  21. Behrend EN, Kooistra HS, Nelson R *et al*. Diagnosis of spontaneous canine hyperadrenocorticism: 2012 ACVIM consensus statement (small animal). *Journal of Veterinary Internal Medicine* 27(6):1292-304, 2013.
  22. Valentin SY, Cortright CC, Nelson RW *et al*. Clinical findings, diagnostic test results, and treatment outcome in cats with spontaneous hyperadrenocorticism: 30 cases. *Journal of Veterinary Internal Medicine* 28(2):481-487, 2014.
  23. Meij BP, Voorhout G, Van Den Ingh TS *et al*. Transsphenoidal hypophysectomy for treatment of pituitary-dependent hyperadrenocorticism in 7 cats. *Veterinary Surgery* (1):72-86, 2001.
  24. Meij BP, van Stee LL. Transsphenoidal Surgery for Pituitary Tumors. *Veterinary Clinics: Small Animal Practice* 55.1: 95-118, 2025.
  25. Daniel G, Mahony OM, Markovich JE *et al*. Clinical findings, diagnostics and outcome in 33 cats with adrenal neoplasia (2002-2013). *Journal of feline medicine and surgery* 18(2):77-84, 2016.
  26. Melian C, Perez-Lopez L. Other adrenal cortical tumors and pheochromocytoma. In: Feldmann EC, Fracassi F, Peterson ME. *Feline Endocrinology*. Edra, 2019, pp 392-399.
  27. Boord M, Griffin C. Progesterone secreting adrenal mass in a cat with clinical signs of hyperadrenocorticism. *Journal of the American Veterinary Medical Association* 214(5):666-669, 1999.
  28. Leshinsky J, Beatty JA, Fawcett A *et al*. Aldosterone and progesterone-secreting adrenocortical adenocarcinoma in a cat with a concurrent meningioma. *Journal of Feline Medicine and Surgery Open Reports*, 2(1):1-7, 2016.
  29. Briscoe K, Barrs VR, Foster DF *et al*. Hyperaldosteronism and hyperprogesteronism in a cat. *Journal of Feline Medicine and Surgery* 11(9):758-62, 2009.
  30. Meler EN, Scott-Moncrieff JC, Peter AT *et al*. Cyclic estrous-like behavior in a spayed cat associated with excessive sex-hormone production by an adrenocortical carcinoma. *Journal of feline medicine and surgery* 13(6):473-478, 2011.
  31. Millard RP, Pickens EH, Wells KL. Excessive production of sex hormones in a cat with an adrenocortical tumor. *Journal of the American Veterinary Medical Association*, 234(4):505-508, 2009.
  32. Boag AK, Neiger R, Church, DB. Trilostane treatment of bilateral adrenal enlargement and excessive sex steroid hormone production in a cat. *Journal of small animal practice* 45(5): 263-266, 2004.
  33. Mitchell JW, Mayhew PD, Culp WTN *et al*. Outcome of laparoscopic adrenalectomy for resection of unilateral noninvasive adrenocortical tumors in 11 cats. *Veterinary Surgery* 46(5):714-721, 2017.
  34. Sumner JP, Hulsebosch SE, Dudley RM *et al*. Sex-hormone producing adrenal tumors causing behavioral changes as the sole clinical sign in 3 cats. *Canadian Veterinary Journal* 60(3):305-310, 2019.
  35. Erger CG, Gerras AL, Conley AJ *et al*. Case report: Androgen-secreting adrenocortical tumors in eight cats. *Frontiers in Veterinary Science* 10:1-8, 2023.
  36. Quante S, Sieber-Ruskstuhl NS, Wiljelm S *et al*. Hyperprogesteronismus infolge bilateraler Nebennierenrindenzinome bei einer Katze mit Diabetes mellitus. *Schweiz Arch Tierheilk* 151: 437-442, 2009.
  37. Prego MT, Dias MJ, Mestrinho L *et al*. Diagnosis, treatment and outcome of pheochromocytoma in a cat. *Journal of Small Animal Practice* 64(6):415-420, 2023.
  38. Chun R, Jakovljevic S, Morrison WB *et al*. Apocrine gland adenocarcinoma and pheochromocytoma in a cat. *Journal of the American Animal Hospital Association* 33(1):33-36, 1997.
  39. Henry CJ, Brewer WG Jr, Montgomery RD *et al*. Clinical vignette. Adrenal pheochromocytoma. *Journal of Veterinary Internal Medicine* 7:199-201, 1993.
  40. Calsyn JDR, Green RA, Davis GJ *et al*. Adrenal pheochromocytoma with contralateral adrenocortical adenoma in a cat. *Journal of the American Animal Hospital Association* 46(1):36-42, 2010.
  41. Patnaik AK, Erlandson RA, Lieberman PH *et al*. Extra-adrenal pheochromocytoma (paraganglioma) in a cat. *Journal of the American Veterinary Medical Association* 197(1):104-106, 1990.
  42. Wimpole JA, Adagra CFM, Billson MF *et al*. Plasma free metanephrines in healthy cats, cats with non-adrenal disease and a cat with suspected pheochromocytoma. *Journal of Feline Medicine and Surgery* 12(6):435-440, 2010.
  43. Galac S, Korpershoek E. Pheochromocytomas and paragangliomas in humans and dogs. *Veterinary and comparative oncology* 15(4):1158-1170, 2017.
  44. Reusch CE. Pheochromocytoma and multiple endocrine neoplasia. In: Feldman EC *et al*. *Canine and Feline Endocrinology*. 4<sup>th</sup> ed. St. Louis, Missouri: Sanders, 2015, pp 521-554.
  45. Mayhew PD, Mitchell J. Adrenal surgery via open and laparoscopic approaches. In: Feldmann EC, Fracassi F, Peterson ME. *Feline Endocrinology*. Edra, 2019, pp 402-409.
  46. Bugbee A, Rucinsky R, Cazabon S *et al*. 2023 AAHA Selected Endocrinopathies of Dogs and Cats Guidelines. *Journal of the American Animal Hospital Association* 59(3):113-135, 2023.
  47. Mellett KAM, Bruyette D, Stanley S. Trilostane therapy for treatment of spontaneous hyperadrenocorticism in cats: 10 cases (2004-2012). *Journal of Veterinary Internal Medicine* 27(6):1471-1477, 2013.
  48. Herrera MA, Mehl ML, Kass PH *et al*. Predictive factors and the effect of phenoxybenzamine on outcome in dogs undergoing adrenalectomy for pheochromocytoma. *Journal of Veterinary Internal Medicine* 22(6): 1333-1339, 2008.
  49. Maher ER Jr, McNeil EA. Pheochromocytoma in dogs and cats. *Veterinary Clinics of North America: Small Animal Practice*. 27(2):359-80, 1997.
  50. Melian C. Investigation of adrenal masses. BSAVA Manual of Canine and Feline Endocrinology. BSAVA Library, 2012, pp 272-277.
  51. Duesberg CA, Nelson RW, Feldman EC *et al*. Adrenalectomy for treatment of hyperadrenocorticism in cats: 10 cases (1988-1992). *Journal of the American Veterinary Medical Association* 207(8):1066-1070, 1995.
  52. Watson PJ, Herrtage ME. Hyperadrenocorticism in six cats. *Journal of Small Animal Practice* 39.4:175-184, 1998.
  53. Moore LE, Biller DS, Dennis EO. Hyperadrenocorticism treated with metyrapone followed by bilateral adrenalectomy in a cat. *Journal of the American Veterinary Medical Association* 217(5):691-694, 2000.
  54. Lo AJ, Holt DE, Brown DC *et al*. Treatment of aldosterone secreting adrenocortical tumors in cats by unilateral adrenalectomy: 10 cases (2002-2012). *Journal of Veterinary Internal Medicine* 28(1):137-143, 2014.
  55. Bouccara L, Dunie-Merigot A, Poujol L *et al*. Long-lasting hypoaldosteronism after adrenalectomy in a cat with hyperaldosteronism. *Journal of Feline Medicine and Surgery Open Reports* 10(1):1-6, 2024.
  56. Rose SA, Kyles AE, Labelle P *et al*. Adrenalectomy and caval thrombectomy in a cat with primary hyperaldosteronism. *Journal of the Ame-*

- rican Animal Hospital Association 43(4):209-214, 2007.
57. Harro CC, Refsal KR, Shaw N *et al.* Retrospective study of aldosterone and progesterone secreting adrenal tumors in 10 cats. *Journal of Veterinary Internal Medicine* 35(5):2159-2166, 2021.
  58. Traverson M, Zheng J, Tremolada G *et al.* Adrenal tumors treated by adrenalectomy following spontaneous rupture carry an overall favorable prognosis: retrospective evaluation of outcomes in 59 dogs and 3 cats (2000-2021). *Journal of Veterinary Internal Medicine* 261(12):1-9, 2023.
  59. Nappo D, Massarenti C, Andreis ME *et al.* Computed tomographic anatomic variations of the phrenicoabdominal veins in cats. *Veterinary Radiology & Ultrasound* 65(5):640-644, 2024.
  60. Mayhew PD, Culp WT, Balsa IM *et al.* Phrenicoabdominal venotomy for tumor thrombectomy in dogs with adrenal neoplasia and suspected vena caval invasion. *Veterinary Surgery* 47(2):227-235, 2018.
  61. Knight RC, Lamb CR, Brockman DJ *et al.* Variations in surgical technique for adrenalectomy with caudal vena cava venotomy in 19 dogs. *Veterinary Surgery* 48(5):751-759, 2019.
  62. Zhang RM, Case JB. Use of a Harmonic scalpel for laparoscopic adrenalectomy in two cats. *Journal of Feline Medicine and Surgery Open Reports* 22;9(1):1-4, 2023.
  63. Smith RR, Mayhew PD, Berent AC. Laparoscopic adrenalectomy for management of a functional adrenal tumor in a cat. *Journal of the American Veterinary Medical Association* 241(3):368-372, 2012.
  64. Ash RA, Harvey AM, Tasker S. Primary hyperaldosteronism in the cat: a series of 13 cases. *Journal of Feline Medicine and Surgery* 7:173-182, 2005.
  65. MacKay AD, Holt PE, Sparkes AH. Successful surgical treatment of a cat with primary aldosteronism. *Journal of Feline Medicine and Surgery* 1(2), 117-122, 1999.
  66. Reimer SB, Pelosi A, Frank JD *et al.* Multiple endocrine neoplasia type I in a cat. *Journal of the American Veterinary Medical Association* 227(1):101-104, 2005.
  67. Massari F, Nicoli S, Romanelli G *et al.* Adrenalectomy in dogs with adrenal gland tumors: 52 cases (2002-2008). *Journal of the American Veterinary Medical Association* 239: 216-221, 2011.